

家庭用小型 MRI の実現に向けた超低磁場 MR 画像からの脳疾患検出

大内 優子[†] 亀田 昌志[†] 藤原 俊朗[‡] 上野 育子[‡][†]岩手県立大学ソフトウェア情報学部[‡]岩手医科大学先端医療研究センター

1. はじめに

脳疾患患者は、高齢化や生活習慣病の増加に伴い年々増加する傾向があり、病変の早期発見が重要視されている。そのため、常に自分の健康状態を把握できるような本人参画システムが求められている。

このとき、血圧計やヘルスメーターのように簡単に計測できる家庭用小型 MRI が一家に1台あれば、早期発見に繋げることが可能となる。しかし、家庭に MRI を設置するためには、購入や設置などに莫大なコストがかかり、操作上で危険も多いため現実的ではない。本研究では、コストや危険性を減らし家庭に設置するために、超低磁場で動作する家庭用小型 MRI の実現を目標とする。

本稿では、その基礎検討として、高磁場 MR 画像の解像度を変化させることで超低磁場 MR 画像を作成した。その画像から、MR 画像の持つ特性に基づいた特徴量を定義し、それを用いることで、脳疾患部分を発見しやすい画像を作成し、脳疾患検出に向けた評価を行った。

2. 超低磁場家庭用小型 MRI

本研究において提案する「超低磁場家庭用小型 MRI」とは、短時間で簡易にいつでも自発的に計測できる MRI を意味する。そのため本装置における磁場強度(単位:テスラ, 以下 T)は、家庭に設置する際の安全性を考慮し、疾患の有無を把握できる最低限として永久磁石などを用いた 0.01T~0.1T での実現を想定している。

機能としては、家庭用小型 MRI から得た超低磁場 MR 画像から脳の状態を自動的に診断するのではなく、脳疾患やその疑いのある部分の有無を判断し警告することで、より正確な検査や診断を得るために病院へ行くことを促進するものを指向している。

3. 超低磁場 MR 画像の作成

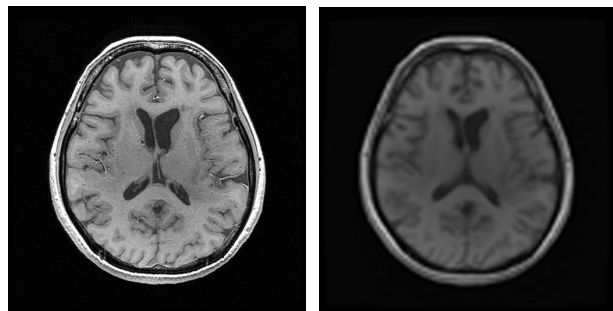
現在、頭部 MR 画像を得るために臨床において主流となっている磁場強度は、0.4T~3.0T であり、これらの MRI から超低磁場 MR 画像を直接得

ることは不可能である。

MR 画像は、高磁場であるほど組織が鮮明に写し出されることから、現状の MRI から得られる画像には、超低磁場 MR 画像が持つ全ての情報を含んでいると考え、本研究では、3.0T の MRI にて得られた 512x512[pixel]の解像度を持つ T1 強調画像を 96x96[pixel]へ低下させることで超低磁場 MR 画像を作成する。

また、撮影時に MR 画像は、撮影する断面に厚み(以下 スライス厚)をつける。高磁場であるほど薄いスライス厚で撮影することが可能であるが、低磁場では画質低下を防ぐため一般に厚いスライスにて撮影される。本研究で用いた 3.0T の T1 強調画像は、約 0.4mm~0.6mm であることから、6mm~7mm の厚さに相当する約 10 枚分の輝度値の平均値を取ることとした。

作成した超低磁場 MR 画像は脳神経外科医によって評価され、0.1T 以下の超低磁場 MR 画像として妥当との評価を得ている。



(a)高磁場 MR 画像 (b)超低磁場 MR 画像

図 1. 脳実質 MR 画像

4. 組織分類

超低磁場 MR 画像から脳疾患を検出する際に、各組織および病変の輝度値や位置を示す情報が重要となる。そのため、超低磁場 MR 画像の持つ特性を利用し、脳実質の組織分類を行う必要がある。本研究では、超低磁場 MR 画像から組織分類を行うために、複数個の特徴量を定義し、それらを組み合わせることで、脳を形成しており、脳疾患が発症する可能性が高い白質と灰白質の領域に分類を行う。

Detection of cerebral diseases using a super low magnetic field MR image

Yuko OUCHI[†], Masashi KAMEDA[†], Shunrou FUJIWARA[‡], Ikuko UWANO[‡], [†]Faculty of Software and Information Science, Iwate Prefectural University, [‡]Advanced Medical Science Center of Iwate Medical University

4.1 特徴量

特徴量は、松井らが用いた特徴量[1]を参考に、1つの画素のみに着目することで得られる輝度値と、着目点とその周辺画素との関係を見るために、着目点を中心とした3x3[pixel]の領域から得られる(1), (2)を各組織分類に必要な特徴量として選択した。

- (1) 最大値 小領域中の画素値の最大値であり、脳実質を抽出するための情報となる。
- (2) 最小値 小領域中の画素値の最小値であり、白質を抽出するための情報となる。

4.2 特徴量の有効な組み合わせ

白質は、脳実質において灰白質に包まれるように灰白質の内側に形成されている。白質は灰白質よりも高輝度となっているが、白質と灰白質の境界は類似した輝度値となっているため、高磁場 MR 画像から組織分類を行うことも難しいとされている。さらに、図1から超低磁場 MR 画像は高磁場 MR 画像よりも白質と灰白質の境界は判定することが困難であると分かる。また、組織分類することは、輝度値を用いるだけでは困難であり、白質と灰白質の境界は輝度ヒストグラムから判別することも難しい[2]。

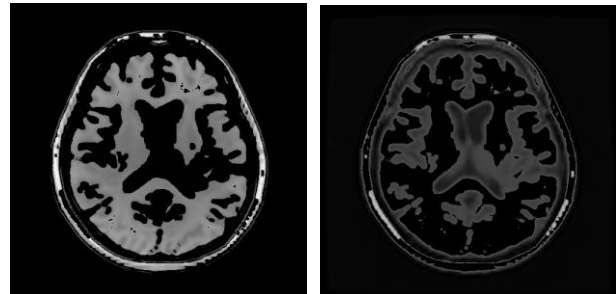
そこで、輝度値に加えて4.1(1), (2)の最大値と最小値の脳実質画像の差分を取ることで、白質の領域に対するマスク画像を抽出することが可能となり、それをを用いて原画像から白質を抽出した。同様に、そのマスク画像を用いて原画像から白質を取り除き、灰白質を抽出した。

5. 各組織の抽出結果

4に示した特徴量と抽出方法により、組織分類を行った。図2.(a),(b)に白質と灰白質の抽出結果を示す。白質は、連続した領域が形成できており、灰白質も、白質との境界を明確にし、境界に沿うように抽出ができています。

ここで、組織分類をしていない図1.(b)の超低磁場 MR 画像(脳実質)と図2に示した組織別画像の輝度ヒストグラムの一部を図3に示す。このヒストグラムは、縦軸に画素数、横軸に輝度値をとったものである。図3から、組織分類していないものと組織分類したものがほぼ対応しており、単一の分布であった脳実質が、白質と灰白質の2つに分類できていることが分かる。組織分類したヒストグラムの組織間のオーバーラップは、輝度値のみでは一意に分類できない画素に対して、4.1の特徴量を利用することで、組織の連続性と組織の境界を識別することが可能となったことを表している。

また、図1(b)と図2(a)を比較すると図2(a)の左脳に欠落部分が観測され、白質に病変の可能性があると判断できる。このことから、組織分類により疾患検出が容易となることが分かる。



(a) 白質 (b) 灰白質

図2. 抽出結果

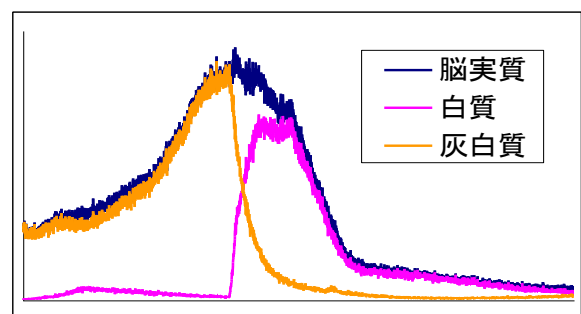


図3. 輝度ヒストグラム

6. むすび

本研究では、超低磁場 MR 画像から脳疾患を検出するために、脳疾患検出の前段階として脳疾患部分を発見しやすい画像の作成を目標に、MR 画像の特性から得られる特徴量を用いて組織分類を行った。

この結果、組織分類が困難である超低磁場 MR 画像から脳実質を白質と灰白質に分類することが可能となった。今後は、この組織分類を行った画像を基に、脳疾患検出手法に対しての検討を行う。

謝辞

症例データを提供して頂きました岩手医科大学脳神経外科に心より感謝いたします。

参考文献

- [1] 松井,菅波,小杉, "MRI 組織分類における遺伝的アルゴリズムによる特徴量の選択,"信学論, vol.J80-D-II,no.7,pp.1712-1721,July1997.
- [2] 間所,佐藤,石井,門脇, "自己写像特性を用いた頭部 MR 画像の組織分類,"信学技報,MI2002-128,no.577,pp.93-98,Jan.2003.